

ANEXO

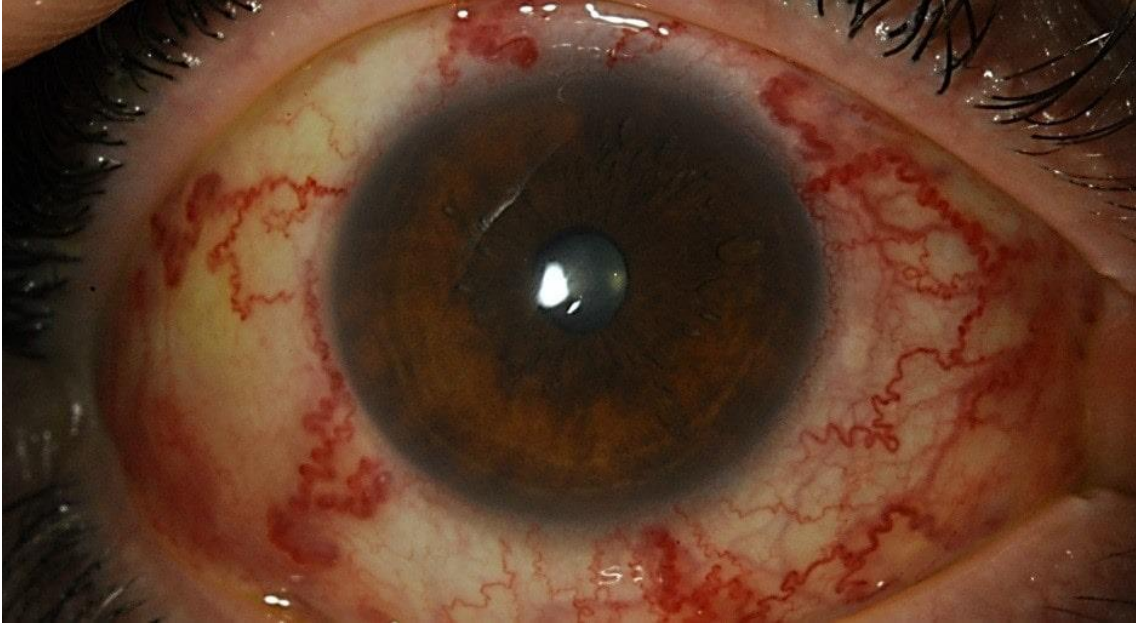

Imagen 1. Fístula carótido-cavernosa

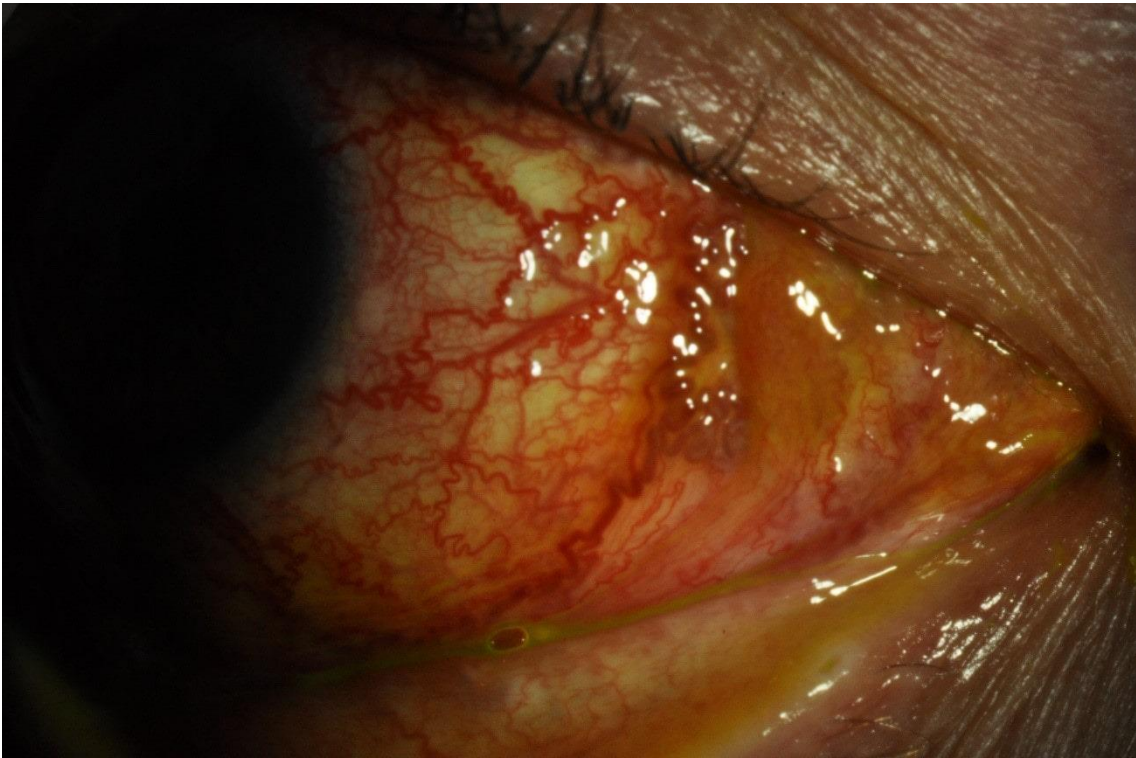

Imagen 2. Fístula carótido cavernosa. Detalle.

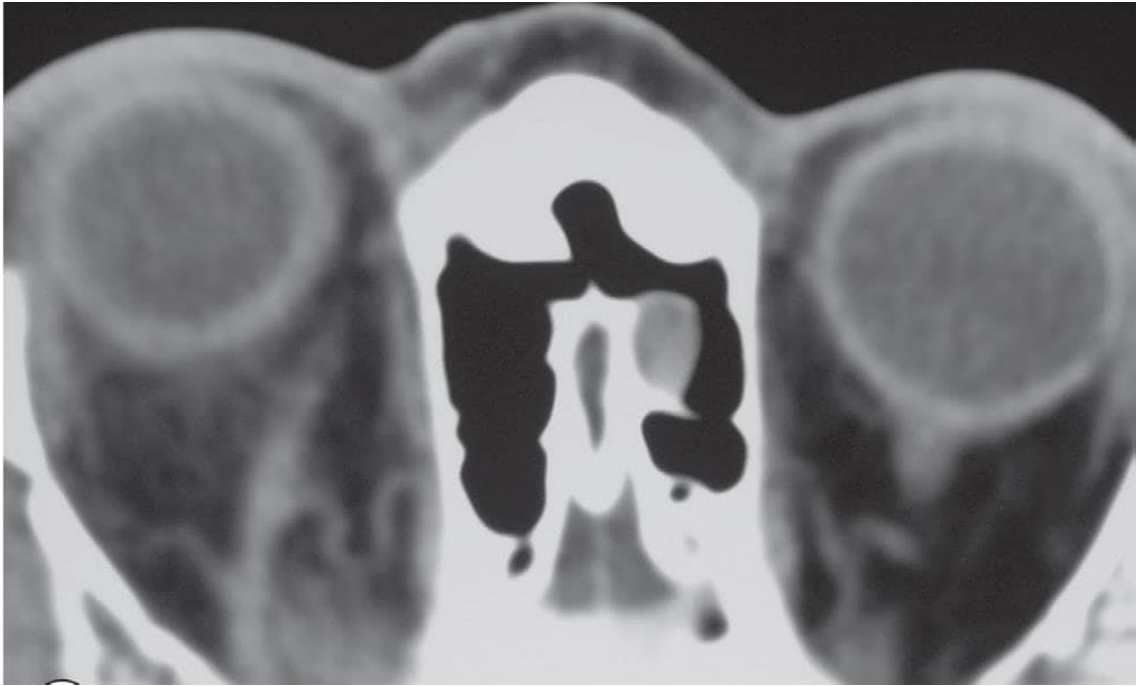


Imagen 3. Pruebas de imagen fístula carótido-cavernosa. Ingurgitación de la vena oftálmica.



Imagen 4. Pruebas de imagen fístula carótido-cavernosa. Engrosamiento congestivo de músculos extraoculares.

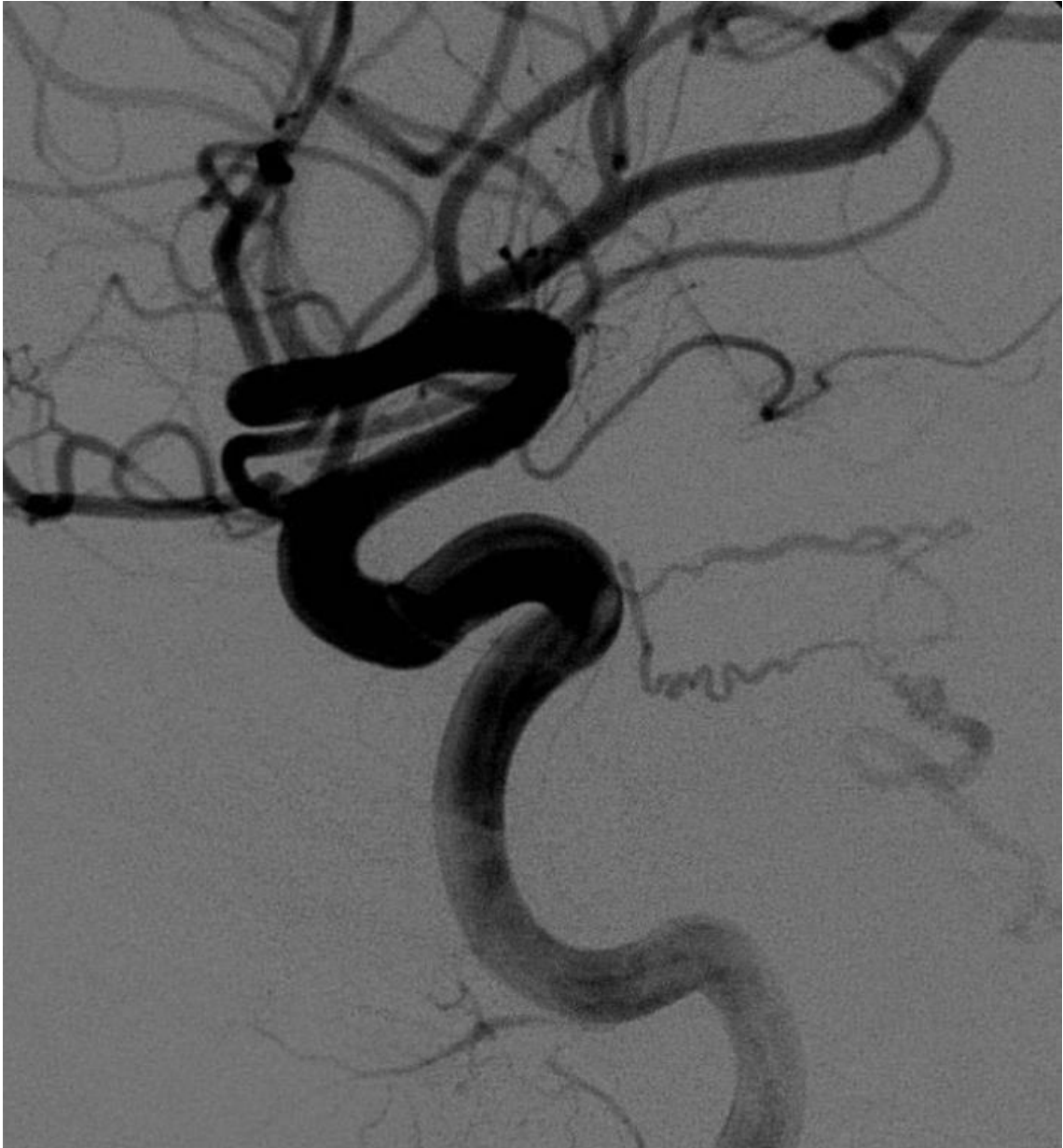

Imagen 5. Imagen angiográfica fístula carótido-cavernosa de bajo grado.