

Figura 1

Rx de tórax Pa con derrame pleural derecho

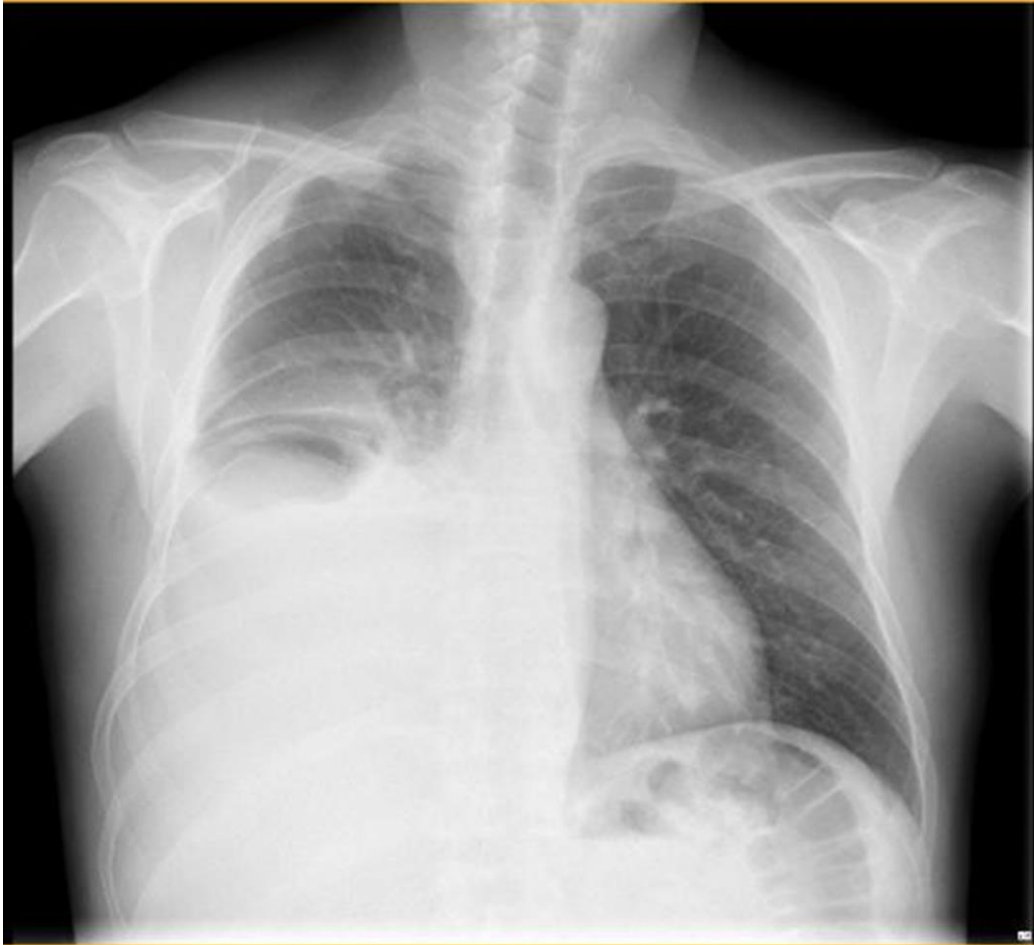

Figura 2

Linfonodos en tórax y región axilar bilateral

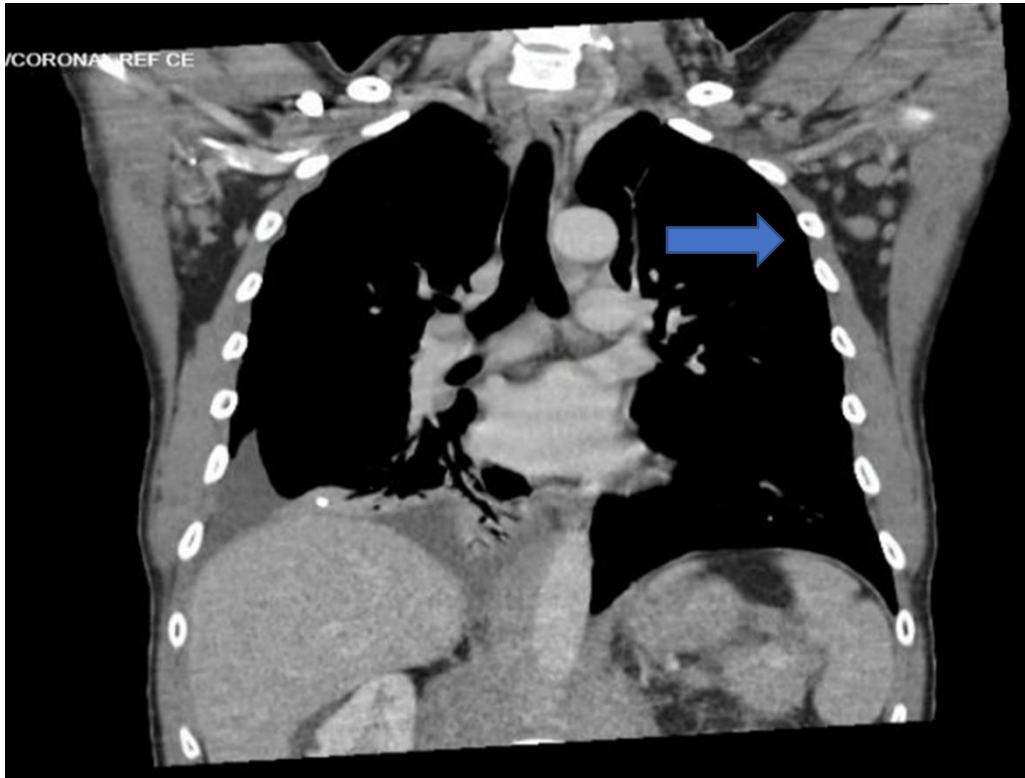

Figura 3

Ganglio linfático que muestra linfocitos atípicos, pequeños, con núcleos aumentados de tamaño, hipercromáticos, algunas mitosis, dispuestos en seudofolículos.

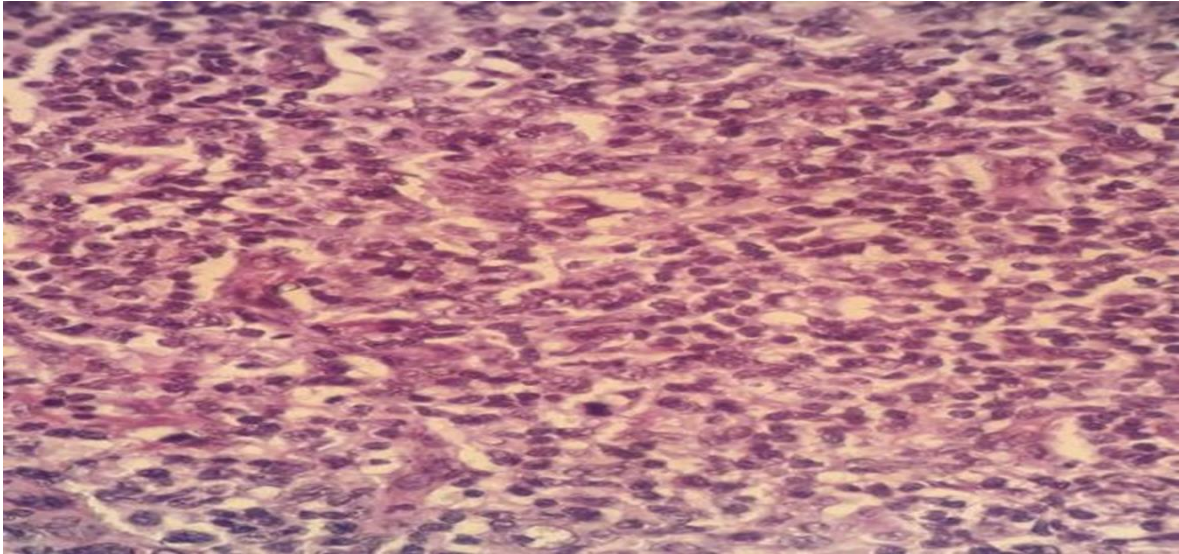


Figura 4

Inmunohistoquímica con cd 20 , se aprecian dos seudofolículos. Algunos núcleos aumentados de tamaño e hipercromáticos.

