

ANEXO

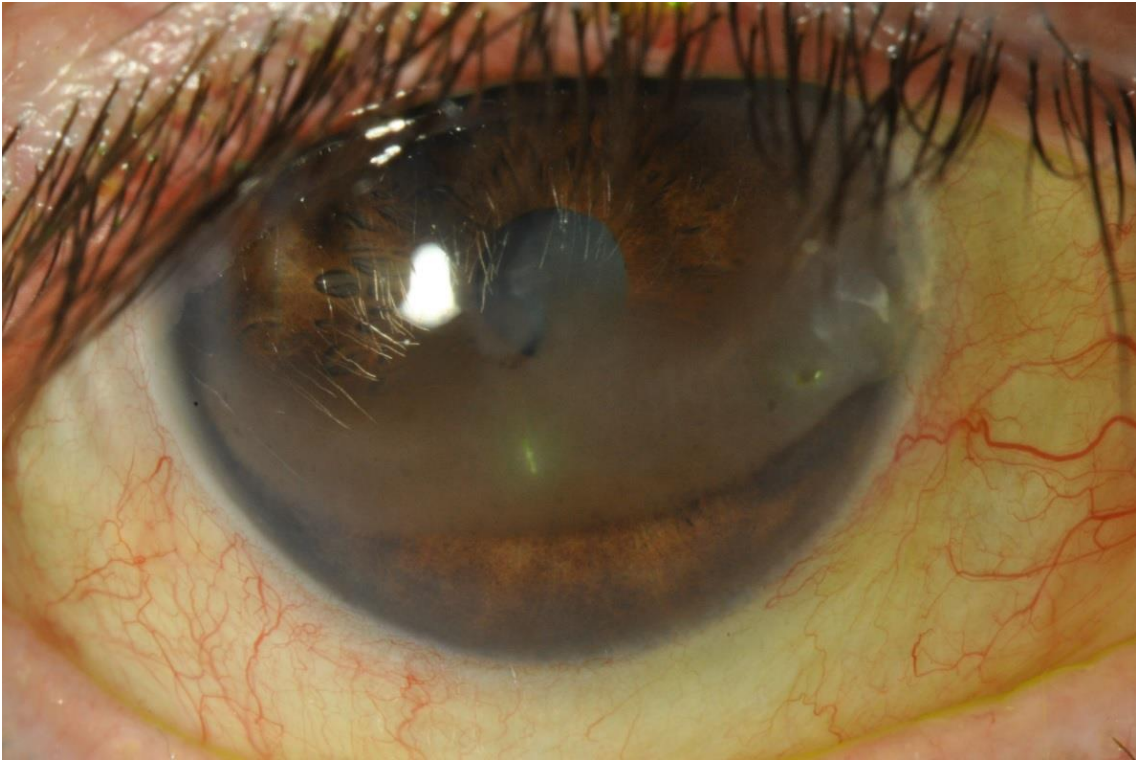

Imagen 1. Queratopatía en banda

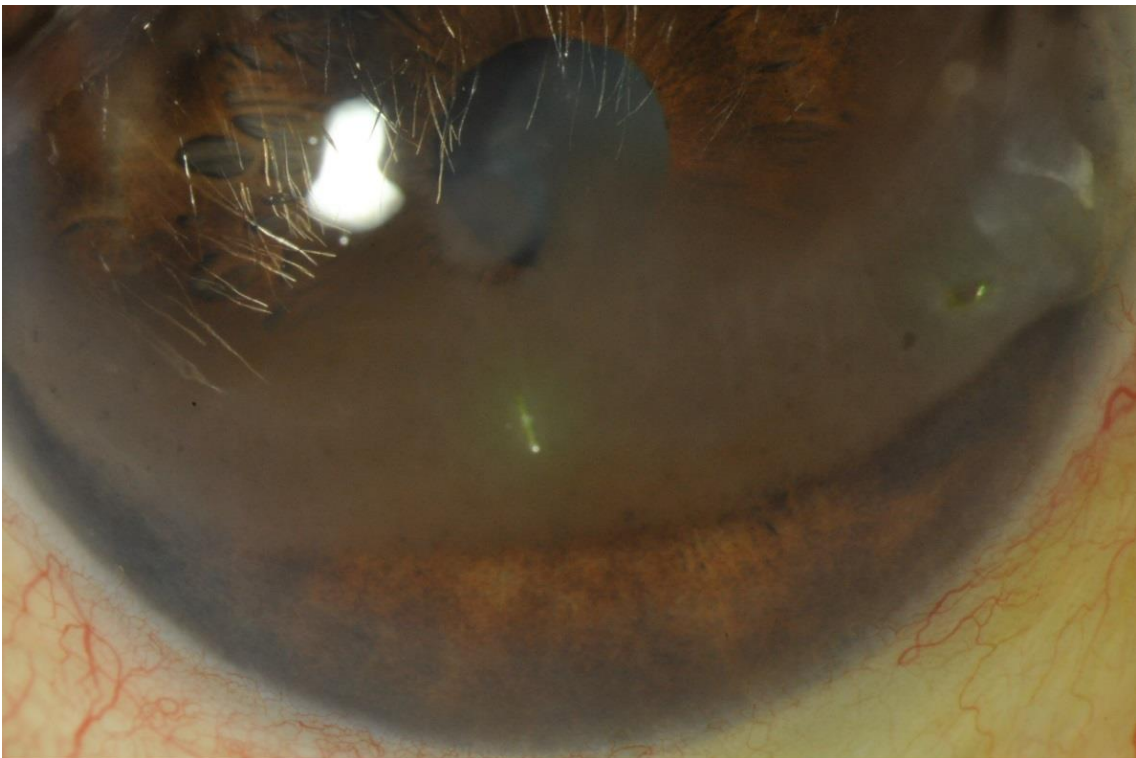


Imagen 2. Queratopatía en banda

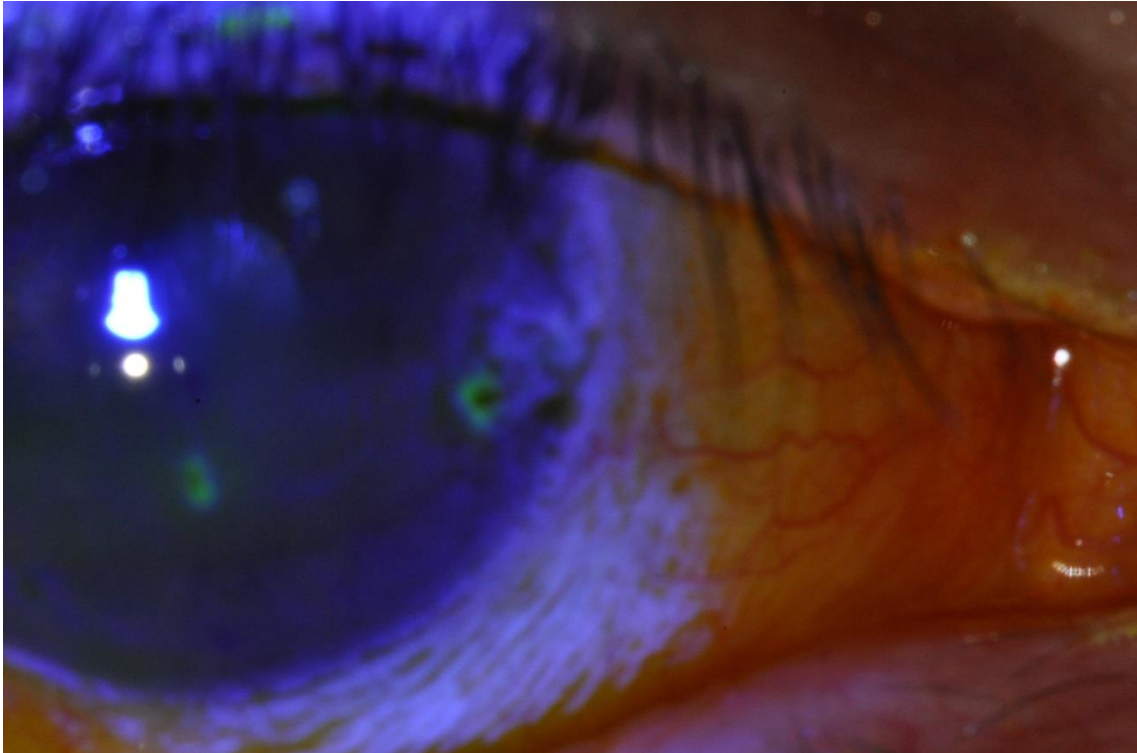


Imagen 3. Defectos epiteliales secundarios a queratopatía en banda.

Tabla 1
Indicaciones de paratiroidectomía en la evaluación inicial de pacientes con hiperparatiroidismo primario asintomático leve

	Consenso 1990	Consenso 2002
Calcio sérico (por encima del límite superior de la normalidad)	1,0-1,6 mg/dl	1,0 mg/dl
Calcio urinario (24 h)	> 400 mg/día	> 400 mg/día
Aclaramiento de creatinina	Reducción del 30%	Reducción del 30%
DMO	Z-score < -2,0 en antebrazo	T-score < -2,5 en cualquier localización
Edad (años)	< 50	< 50

DMO: densidad mineral ósea.