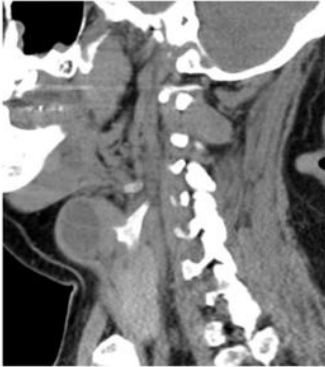
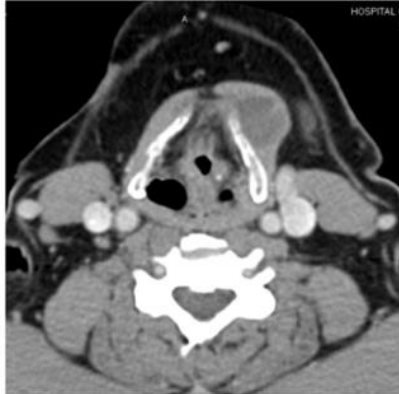
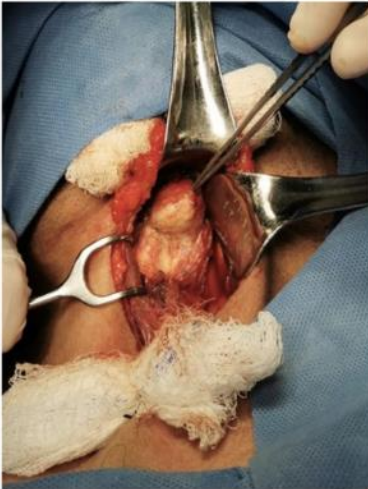
## Imágenes



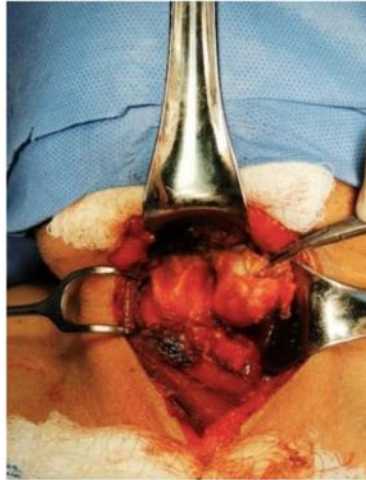
**Fig. 1.** TC cervical con contraste (Corte sagital) Quiste branquial de la tercera hendidura. Imagen quística multiloculada con bordes lisos con contenido hipodenso con fijación a membrana cricotiroides izquierda.



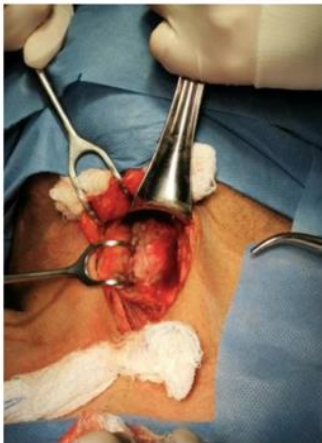**Fig. 2.** TC cervical con contraste (Corte sagital) Quiste branquial de la tercera hendidura (Corte coronal).



**Fig. 3.** Quiste branquial de la tercera hendidura (Vista inferior). Se aprecia quiste cervical a nivel IIA con tracción cefálica del polo inferior (pinza de disección).



**Fig. 4.** Quiste branquial de la tercera hendidura (Vista superior). Se aprecia imagen con tracción distal.



**Fig. 5.** Lecho quirúrgico (Vista inferior). Se evidencia la escisión completa del quiste.