

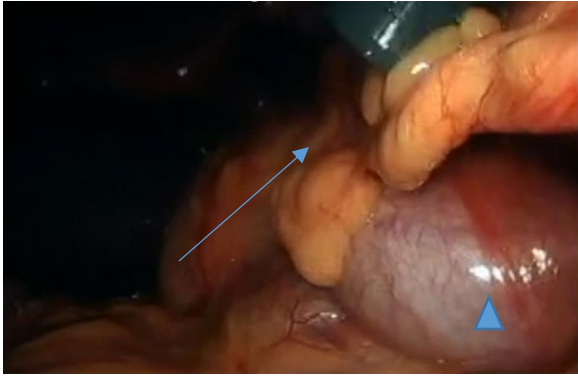Figura 1. Vesícula biliar izquierda (cabeza flecha),
ligamento falciforme (flecha)

Figura 1. Vesícula biliar izquierda (cabeza flecha),
ligamento falciforme (flecha)

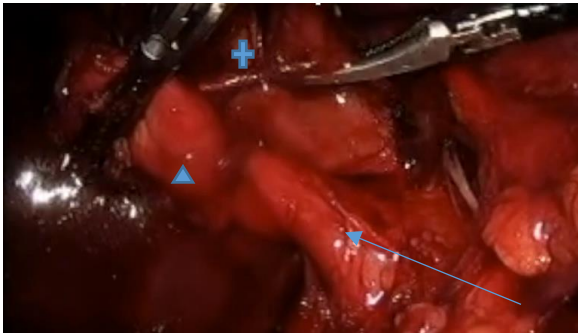


Figura 2. Bolsa de Hartmann (cabeza flecha),
conducto cístico (flecha) y arteria cística (cruz).

Figura 2. Bolsa de Hartmann (cabeza flecha),
conducto cístico (flecha) y arteria cística (cruz).

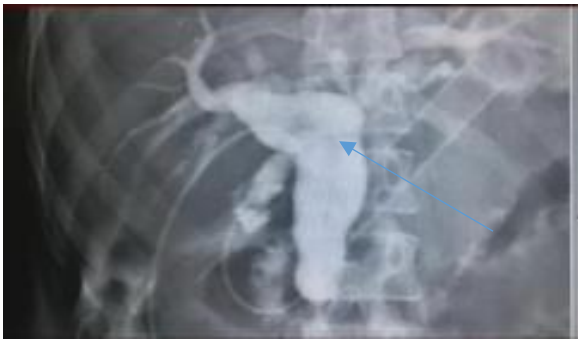

Figura 3. Colangiografía transoperatoria presencia
de litos.

Figura 3. Colangiografía transoperatoria presencia
de litos.

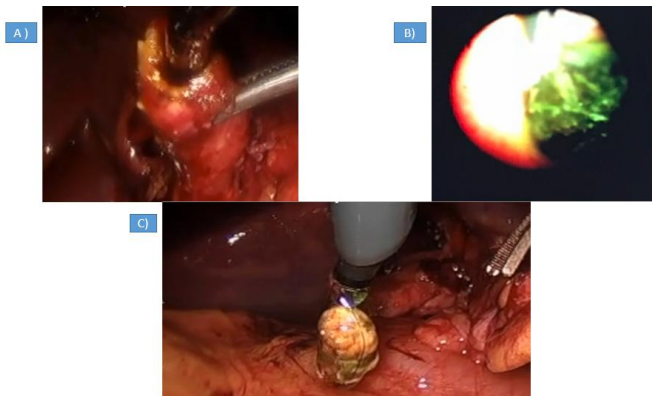


Figura 4. Exploración vía biliar, A) Introducción coledocoscopia transcística, B) Lito alojado en
conducto colédoco, C) Extracción de lito por canastilla de coledocoscopia