

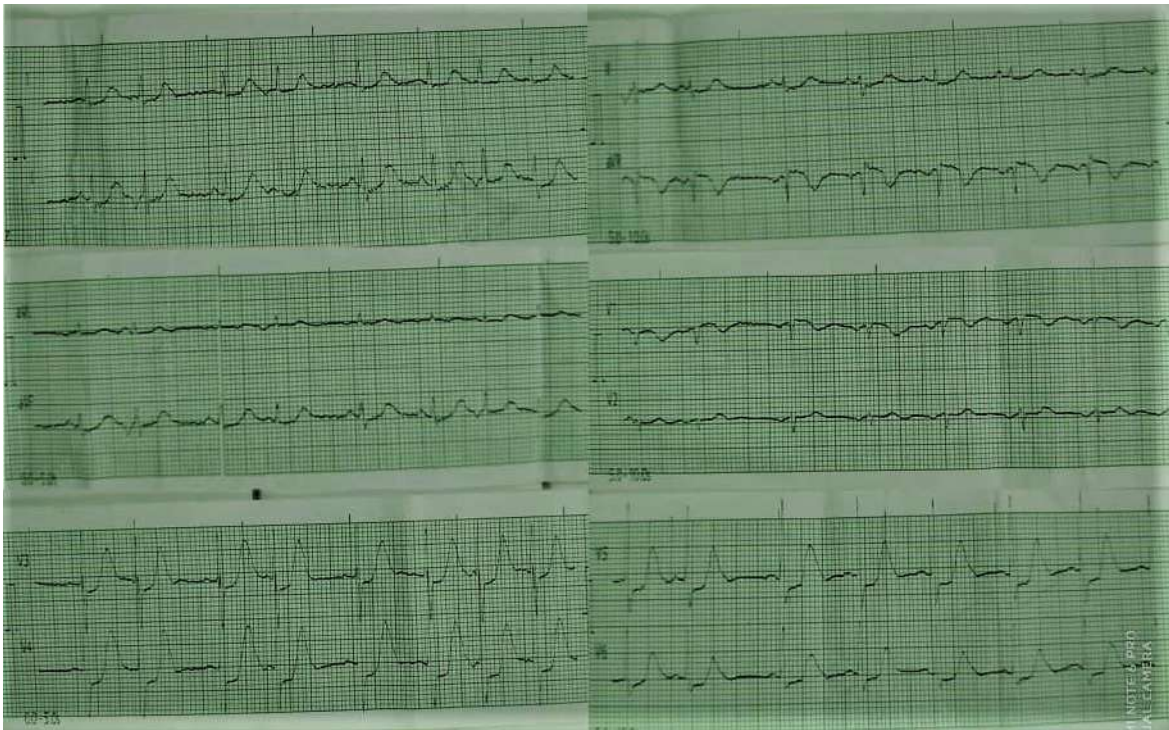

Figura 1. Electrocardiograma de doce derivaciones donde se observa infradesnivel del punto J en derivaciones precordiales (V3-V6) con ondas T hiperagudas, que corresponden con el patrón de «de Winter».

Espacio para el texto

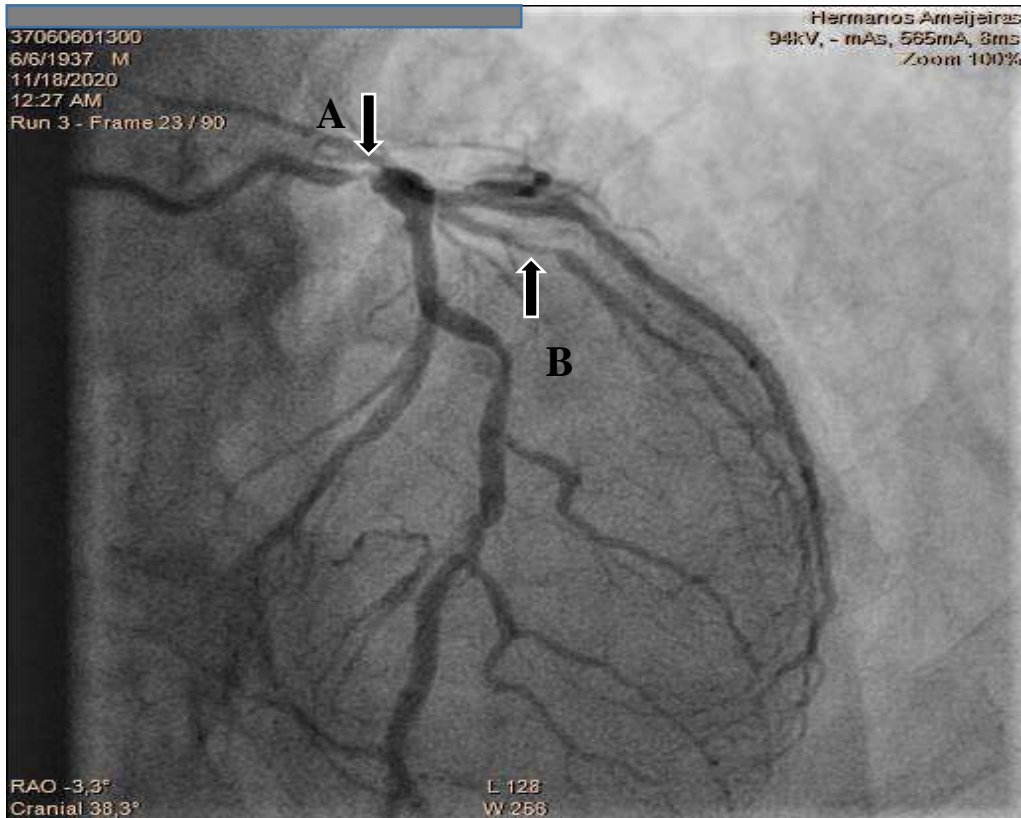


Figura 2. Imagen de estudio coronariográfico donde se observa **A.** oclusión distal del tronco de la arteria coronaria izquierda (90%) **B.** oclusión media de arteria descendente anterior.