

ANEXO - IMÁGENES:

IMAGEN N° 1: Fractura

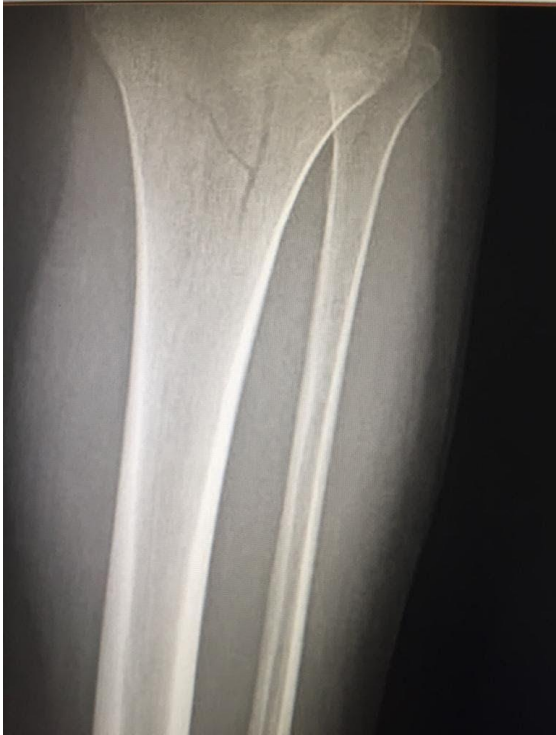

IMAGEN N° 2: Fractura

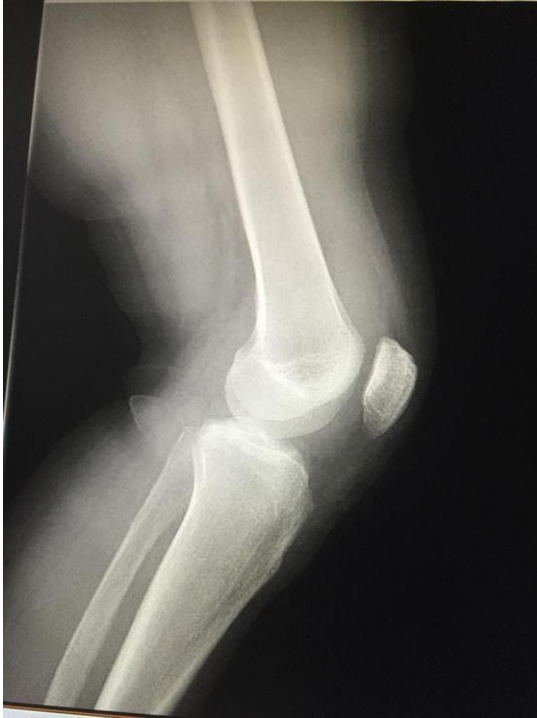

IMAGEN N° 3: Fractura

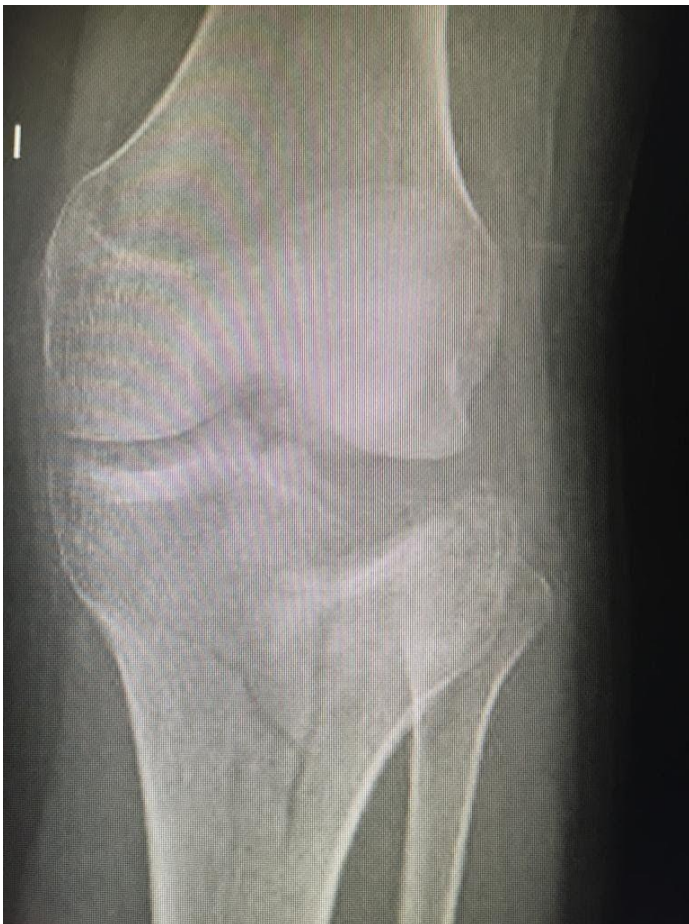

IMAGEN N°4: Fractura intervenida quirúrgicamente

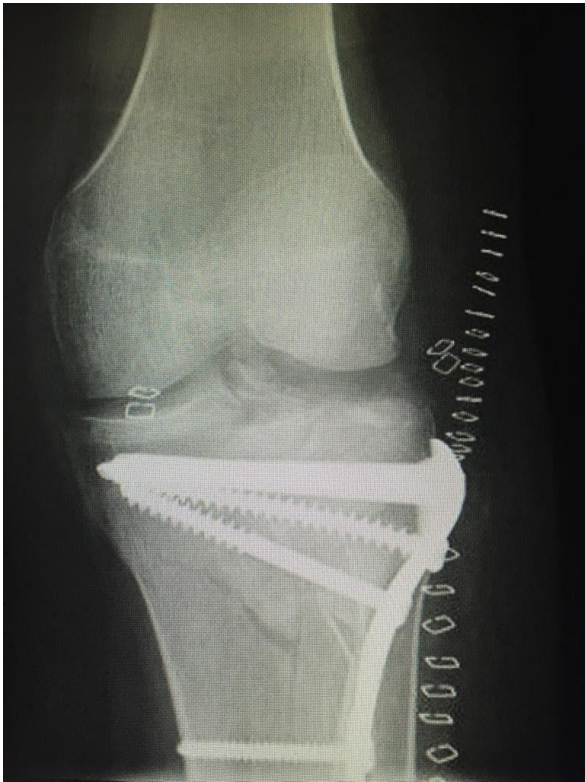


IMAGEN N° 5: Clasificación fractura de la meseta tibial

Clasificación Schatzker

