

VER ANEXO

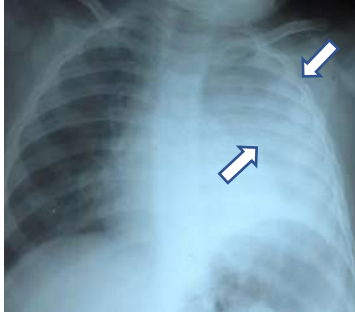


Figura 1. Neumonía lóbulo izquierdo. Preescolar 1 año.

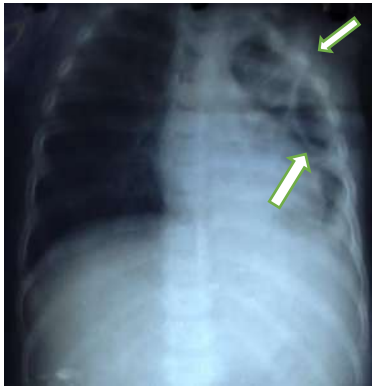

Figura 2. Presencia de imágenes de paredes finas, hipodensas, redondeadas, de bordes regulares.