

## Conociendo el PLEUR-X en el derrame pleural maligno

### Anexos:

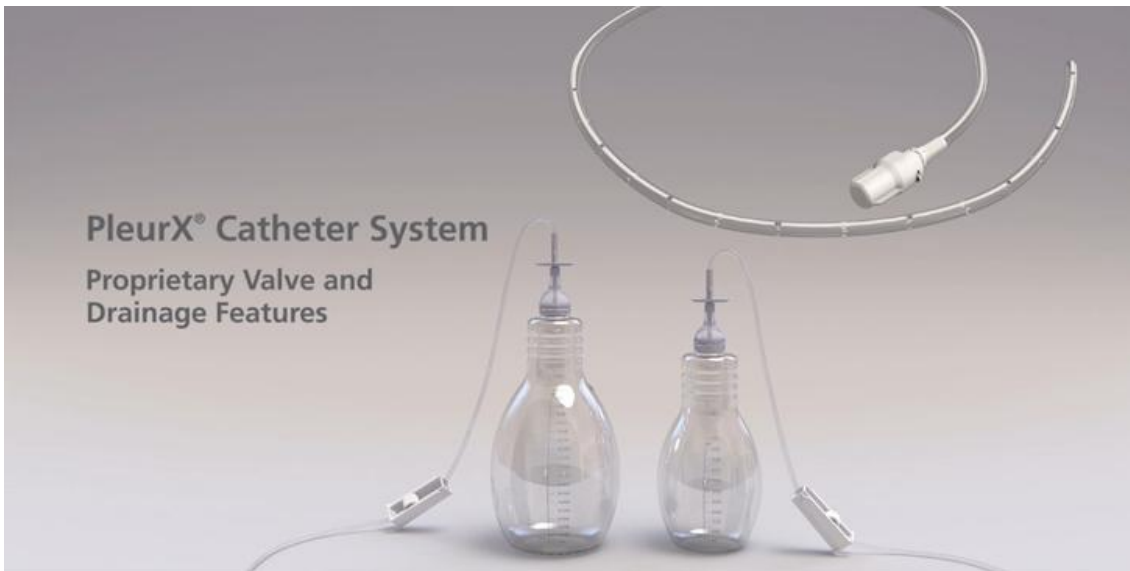

Imagen 1.

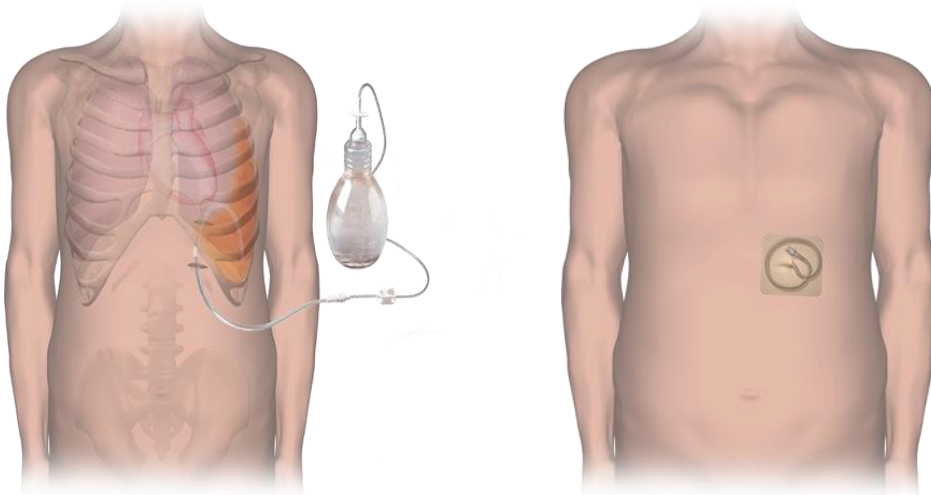


Imagen 2.