

**Mutaciones del gen shox como causa de talla baja en pediatría: un diagnóstico posible**




Figura 1: Deformidad de Madelung.

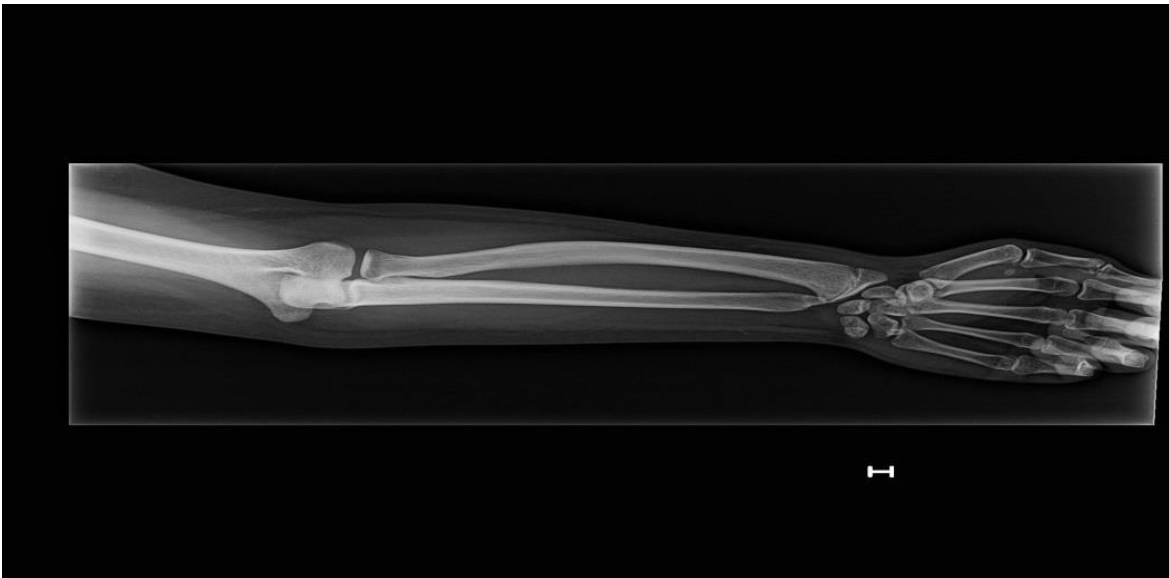

Figura 2: Imagen radiológica de la deformidad de Madelung