

Prevalencia de cataratogénesis tras implante de lente intraocular fáquica

Índice de figuras

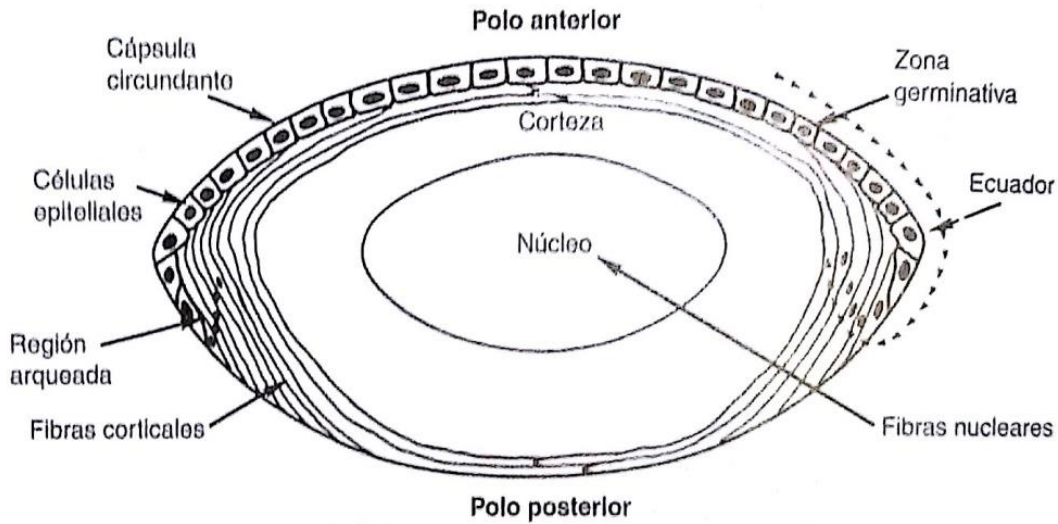


Figura 1. Corte transversal del cristalino (Anderson RE, ed *Biochemistry of the Eye*. San Francisco: American Academy of Ophthalmology; 1983;6:112.)

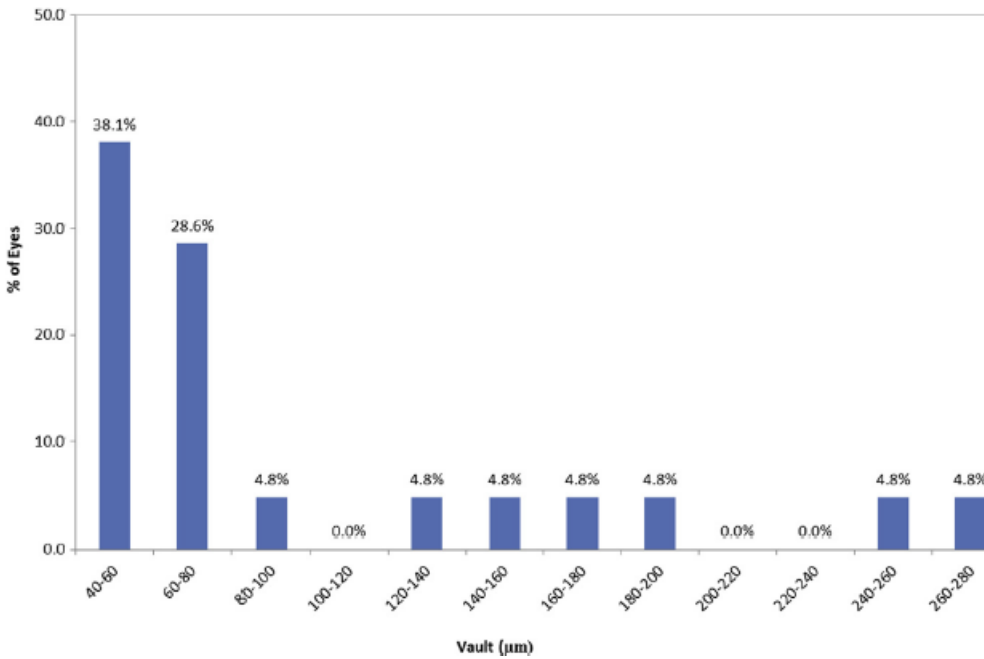


Figura 2. Distancia de vault tras cirugía de LIO fáquica en 21 ojos. (Gráfico obtenido del estudio de José F. Alfonso et al.⁸)