

Telangiectasia hemorrágica familiar y poliposis intestinal asociadas a la mutación smad4

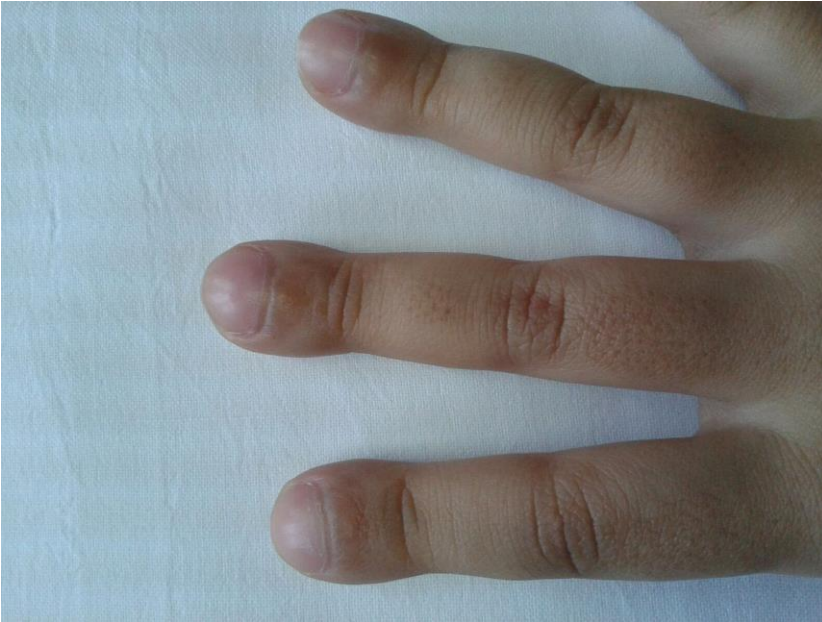

Figura 1: acropaquias

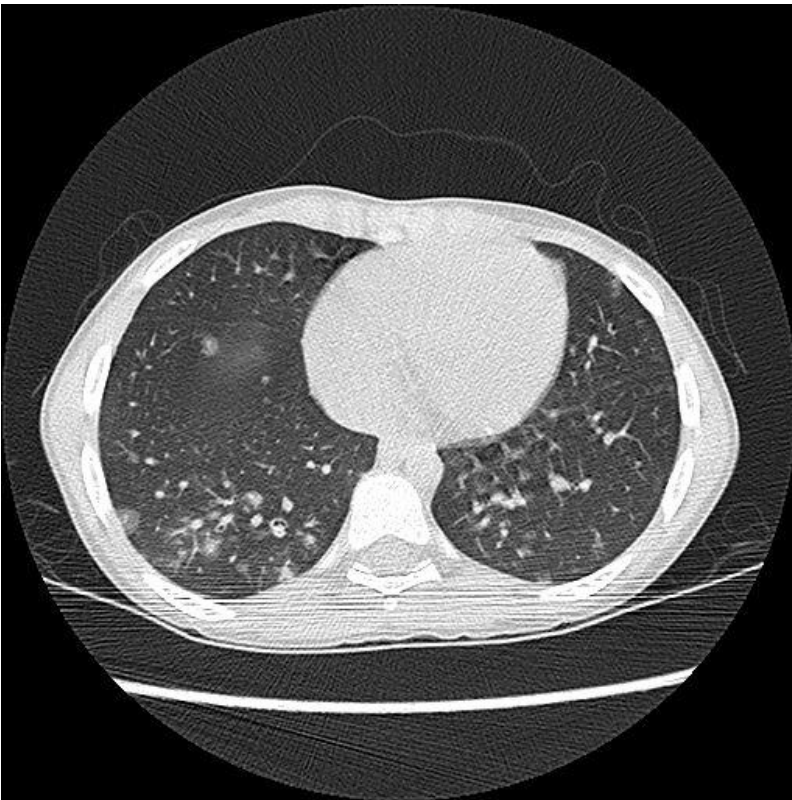


Figura 2: Fístulas arteriovenosas pulmón