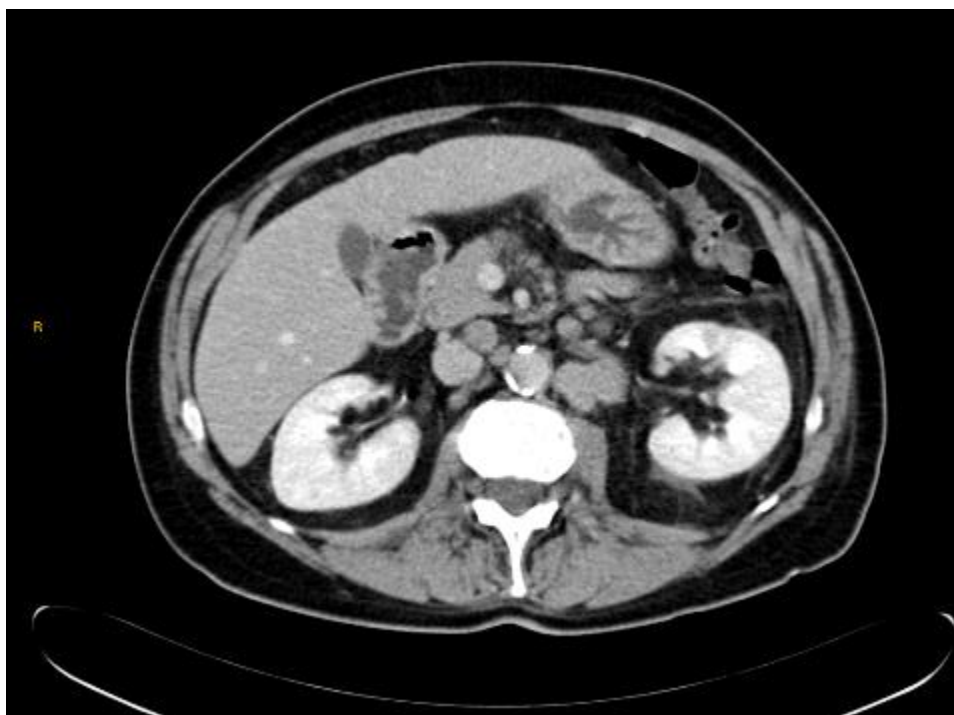

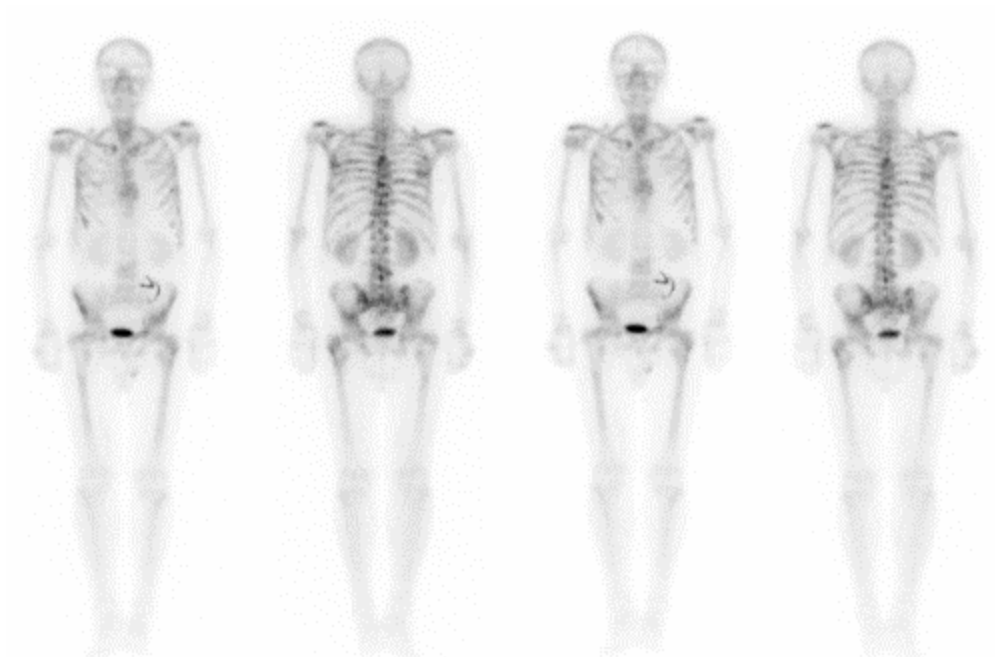
## Imágenes y anexos

Imagen 1:



Adenopatía retroperitoneal única

Imagen 2:



Áreas de captación en múltiples focos óseos

Imagen 3:

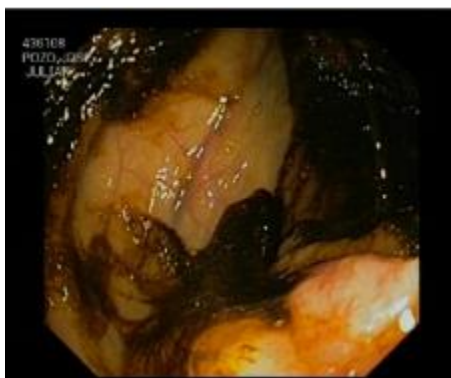

Imagen visible en la colonoscopia diagn3stica a nivel de ciego