

Imágenes

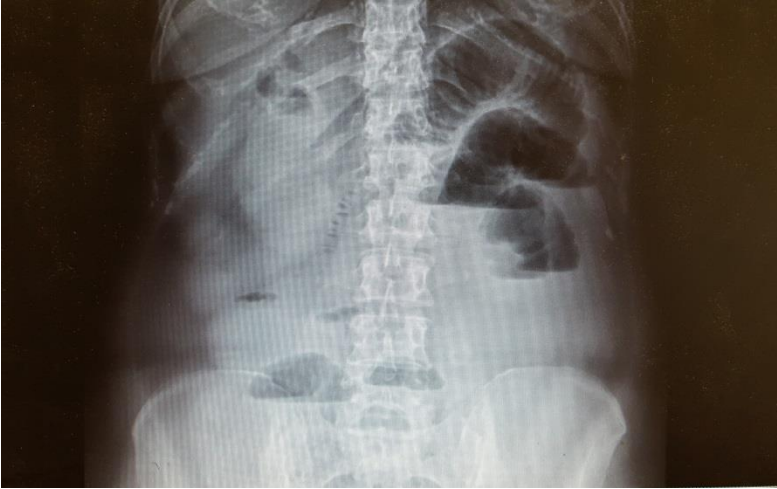


Imagen 1: radiografía simple de abdomen: niveles hidroaéreos, dilatación de asas de intestino delgado

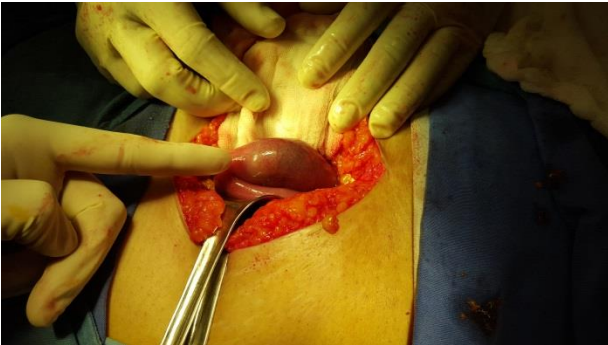

Imagen 2: tumoración intraluminal en íleon

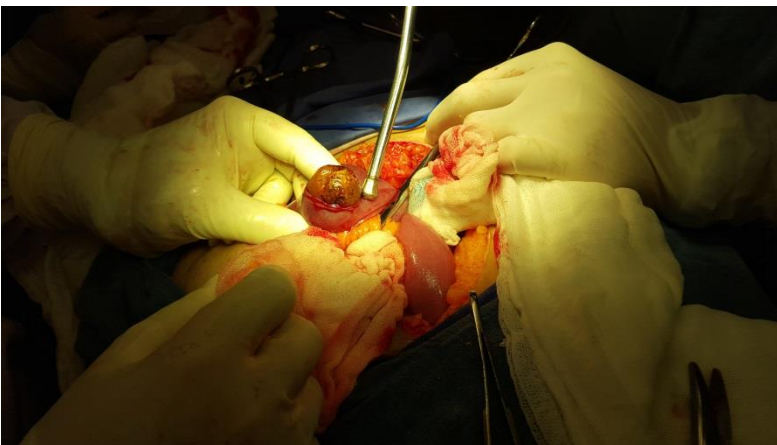


Imagen 3: enterotomía con presencia de lito endoluminal

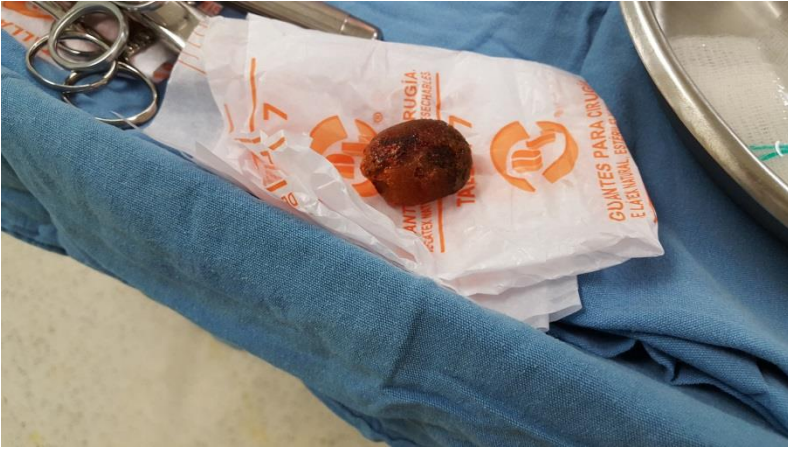

Imagen 4: lito extraído.